JURNAL LOCUS: Penelitian & Pengabdian
Volume 5 No. 9 September 2026, pp 7844-7853
E-ISSN 2829-7334
DOI: 10.58344/locus.v5i9.6332

Penatalaksanaan Maloklusi Skeletal Kelas III dengan Reverse Twin Block dan 2×4 Orthodontic (Evaluasi 6 Bulan): Laporan Kasus

Rima Nur Lesmanawati*, Meirina Gartika
Universitas Padjadjaran, Indonesia
Email: rym.areas@gmail.com*

Keywords:
Class III skeletal malocclusion; reverse Twin Block; 2×4 orthodontic appliance; interceptive treatment for children.

This is an open access article under the CC BY-SA license.

Copyright © 2026 by Author. Published by Riviera Publishing

Abstract

Skeletal Class III malocclusion in children is a dentofacial disorder characterized by a more advanced sagittal relationship of the mandible to the maxilla and is often accompanied by an anterior crossbite. Early orthodontic intervention during the growth phase is crucial to modify jaw growth and improve occlusal relationships and esthetics. This case report aims to describe the management of skeletal Class III malocclusion in a pediatric patient using a combination of a reverse twin block functional orthopedic appliance and a simple 2x4 orthodontic treatment. A 10-year-old girl presented with complaints of lower anterior teeth being more advanced than the upper anterior teeth. Clinical examination revealed a flat facial profile, anterior crossbite, and a Class III molar relationship. Cephalometric analysis indicated a Class III skeletal relationship. Treatment was performed using a reverse twin block orthopedic appliance to correct the sagittal relationship of the jaw and modify mandibular growth, accompanied by the installation of a simple 2x4 fixed orthodontic system on the anterior teeth to improve tooth position and correct the anterior crossbite. After the treatment period, improvements in the anterior occlusion relationship, crossbite correction, and a more harmonious skeletal relationship were achieved, along with improvements in facial aesthetics and occlusal function. The combination of reverse twin block and 2×4 orthodontics provides a synergistic effect in the management of Class III skeletal malocclusion in children. The reverse twin block plays a role in orthopedic modification of jaw growth, while the 2×4 system allows controlled anterior tooth movement to achieve an optimal occlusion relationship. The combination of reverse twin block and 2×4 orthodontics is an effective interceptive approach in the management of Class III skeletal malocclusion in children in the growth phase.

Kata Kunci:
maloklusi skeletal kelas III;
reverse twin block;
ortodontik 2×4;
perawatan interseptif anak.

Abstrak

Maloklusi skeletal Kelas III pada anak merupakan kelainan dentofasial yang ditandai oleh hubungan sagital mandibula yang lebih maju terhadap maksila dan sering disertai crossbite anterior. Intervensi ortodontik dini pada fase pertumbuhan sangat penting untuk memodifikasi pertumbuhan rahang serta memperbaiki hubungan oklusi dan estetik. Laporan kasus ini bertujuan untuk mendeskripsikan penatalaksanaan maloklusi skeletal Kelas III pada pasien anak menggunakan kombinasi alat ortopedik fungsional reverse twin block dan perawatan ortodontik sederhana 2×4. Pasien anak perempuan berusia 10 tahun datang dengan keluhan gigi depan bawah lebih maju dibandingkan gigi depan atas. Pemeriksaan klinis menunjukkan profil wajah datar, crossbite anterior, serta hubungan molar Kelas III. Analisis sefalometri mengindikasikan hubungan skeletal Kelas III. Perawatan dilakukan dengan penggunaan alat ortopedik reverse twin block untuk mengoreksi hubungan sagital rahang dan memodifikasi pertumbuhan mandibula, disertai pemasangan ortodontik cekat sederhana sistem 2×4

pada gigi anterior untuk memperbaiki posisi gigi dan koreksi crossbite anterior. Setelah periode perawatan, diperoleh perbaikan hubungan oklusi anterior, koreksi crossbite, serta hubungan skeletal yang lebih harmonis, disertai peningkatan estetik wajah dan fungsi oklusal. Kombinasi reverse twin block dan ortodontik 2×4 memberikan efek sinergis dalam penatalaksanaan maloklusi skeletal Kelas III pada anak. Reverse twin block berperan dalam modifikasi pertumbuhan rahang secara ortopedik, sedangkan sistem 2×4 memungkinkan pergerakan gigi anterior secara terkontrol untuk mencapai hubungan oklusi yang optimal Kombinasi reverse twin block dan ortodontik 2×4 merupakan pendekatan interseptif yang efektif dalam penatalaksanaan maloklusi skeletal Kelas III pada anak dalam fase pertumbuhan.

PENDAHULUAN

Maloklusi merupakan salah satu permasalahan kesehatan gigi dan mulut yang banyak ditemukan pada anak-anak dan remaja dengan prevalensi yang relatif tinggi pada berbagai kelompok usia. Kondisi ini tidak hanya berkaitan dengan ketidakteraturan susunan gigi, tetapi juga dapat memengaruhi fungsi mastikasi, perkembangan kraniofasial, estetika wajah, serta aspek psikososial anak. Berdasarkan kajian epidemiologi, prevalensi maloklusi pada anak berada pada kisaran lebih dari separuh populasi anak di berbagai negara, sehingga menjadi salah satu masalah penting dalam bidang kedokteran gigi anak dan ortodonti. Penelitian (Dimberg et al., 2015) serta (Jin et al., 2016) melalui kajian sistematis menunjukkan bahwa maloklusi merupakan kondisi yang umum terjadi pada populasi anak dan remaja serta memiliki kebutuhan perawatan ortodontik yang cukup besar. Kondisi tersebut memperkuat pentingnya pendekatan interseptif pada periode pertumbuhan, karena perawatan dini dapat membantu mengarahkan perkembangan oklusi, mengurangi kompleksitas perawatan lanjutan, dan meningkatkan kualitas hidup pasien (Alhammadi et al., 2018).

Salah satu bentuk maloklusi yang memiliki tantangan kompleks adalah maloklusi skeletal Kelas III, yaitu kondisi yang ditandai oleh ketidakseimbangan hubungan sagital antara maksila dan mandibula. Kelainan ini dapat disebabkan oleh defisiensi pertumbuhan maksila, pertumbuhan mandibula yang berlebih, atau kombinasi keduanya, dan sering disertai dengan *anterior crossbite* yang berdampak terhadap fungsi oklusal serta estetika wajah. Beberapa pendekatan terapi telah dikembangkan untuk menangani kondisi tersebut, termasuk penggunaan *facemask therapy*, *chin cup*, alat fungsional Frankel, dan *twin block*. Penelitian (Thiruvenkatachari et al., 2015) dan (Woon & Thiruvenkatachari, 2017) menunjukkan bahwa intervensi ortodontik dini pada maloklusi Kelas III dapat memberikan perubahan positif terhadap hubungan skeletal dan dentoalveolar, terutama ketika dilakukan pada fase pertumbuhan aktif. Namun, beberapa metode seperti terapi ekstraoral memiliki keterbatasan terkait kenyamanan dan kepatuhan pasien sehingga mendorong perkembangan alat fungsional intraoral yang lebih dapat diterima oleh pasien anak.

Dalam beberapa tahun terakhir, *reverse twin block* (RTB) menjadi salah satu alternatif alat ortopedik fungsional yang banyak dikembangkan untuk menangani maloklusi skeletal Kelas III pada pasien anak. RTB merupakan modifikasi dari *twin block* konvensional dengan bidang miring oklusal terbalik yang dirancang untuk mendorong pertumbuhan maksila ke arah anterior serta mengarahkan mandibula ke posisi yang lebih posterior. Beberapa penelitian melaporkan bahwa RTB mampu memberikan perbaikan hubungan skeletal dan dentoalveolar dengan tingkat kenyamanan yang lebih baik dibandingkan alat ekstraoral. (Sharma et al., 2018)

serta (Fareen et al., 2017) melaporkan adanya perubahan positif pada hubungan kraniofasial setelah penggunaan RTB pada pasien dengan maloklusi Kelas III. Namun, sebagian besar penelitian sebelumnya lebih banyak mengevaluasi efek ortopedik RTB terhadap perubahan skeletal tanpa membahas kombinasi sistematis dengan terapi ortodontik cekat sederhana untuk mengatasi komponen dental yang menyertai kelainan tersebut.

Kesenjangan penelitian terlihat dari masih terbatasnya laporan mengenai penggunaan kombinasi RTB dengan sistem ortodontik cekat 2×4 sebagai pendekatan interseptif yang mengintegrasikan koreksi skeletal dan dental secara bersamaan, khususnya pada pasien anak dalam fase pertumbuhan aktif. Pada praktik klinis, maloklusi skeletal Kelas III sering kali tidak hanya melibatkan hubungan rahang, tetapi juga disertai permasalahan posisi dan inklinasi gigi anterior yang memerlukan koreksi tambahan. Penggunaan RTB saja dapat memberikan perbaikan hubungan skeletal, tetapi belum selalu mampu menghasilkan hubungan oklusi anterior yang optimal. Sebaliknya, sistem 2×4 memiliki kemampuan untuk mengontrol pergerakan gigi anterior secara terarah, tetapi tidak memberikan efek modifikasi pertumbuhan rahang. Oleh karena itu, kombinasi kedua pendekatan tersebut berpotensi memberikan efek sinergis dalam mencapai hubungan oklusi yang lebih harmonis.

Urgensi penelitian ini berkaitan dengan pentingnya intervensi dini pada pasien anak dengan maloklusi skeletal Kelas III, mengingat kelainan tersebut dapat berkembang menjadi permasalahan yang lebih kompleks apabila tidak ditangani selama periode pertumbuhan. Perawatan pada fase pertumbuhan memberikan peluang untuk melakukan modifikasi hubungan rahang sebelum mencapai tahap maturitas skeletal, sehingga dapat mengurangi kebutuhan tindakan yang lebih invasif pada masa dewasa. Selain itu, pendekatan kombinasi antara terapi ortopedik dan ortodontik dapat menjadi strategi yang lebih komprehensif karena mampu menangani aspek skeletal, dentoalveolar, fungsi oklusal, dan estetika wajah secara bersamaan. Pada kasus ini, pasien berusia 10 tahun berada pada fase pertumbuhan sehingga menjadi kondisi yang sesuai untuk dilakukan modifikasi pertumbuhan menggunakan RTB yang kemudian dilanjutkan dengan sistem ortodontik 2×4 untuk penyempurnaan posisi gigi anterior.

Kebaruan penelitian ini terletak pada dokumentasi klinis mengenai penerapan kombinasi *reverse twin block* dan ortodontik cekat sistem 2×4 sebagai pendekatan interseptif komprehensif pada pasien anak dengan maloklusi skeletal Kelas III. Berbeda dengan penelitian sebelumnya yang lebih menitikberatkan pada evaluasi efek skeletal RTB, laporan kasus ini menggambarkan tahapan terapi mulai dari koreksi hubungan sagital rahang menggunakan RTB hingga penyempurnaan hubungan dentoalveolar menggunakan sistem 2×4. Hasil evaluasi selama enam bulan menunjukkan adanya perbaikan hubungan anterior, koreksi *anterior crossbite*, peningkatan estetika wajah, serta perubahan hubungan oklusal yang lebih harmonis, meskipun tahap perawatan ortodontik masih berlangsung untuk mencapai hasil akhir yang optimal.

Berdasarkan permasalahan tersebut, penelitian ini bertujuan untuk mendeskripsikan penatalaksanaan maloklusi skeletal Kelas III pada pasien anak menggunakan kombinasi alat ortopedik fungsional *reverse twin block* dan sistem ortodontik cekat sederhana 2×4 sebagai pendekatan interseptif. Penelitian ini diharapkan dapat memberikan kontribusi akademik dalam memperkaya literatur mengenai strategi perawatan maloklusi skeletal Kelas III pada fase pertumbuhan, khususnya terkait integrasi terapi ortopedik dan ortodontik. Secara klinis, hasil

laporan kasus ini dapat menjadi referensi bagi dokter gigi dan ortodontis dalam mempertimbangkan pendekatan kombinasi yang mampu mengatasi komponen skeletal dan dental secara bersamaan, dengan tetap memperhatikan waktu intervensi, indikasi pasien, serta evaluasi jangka panjang terhadap stabilitas hasil perawatan.

METODE PENELITIAN

Reverse Twin Block (RTB) direncanakan untuk pasien karena pasien menunjukkan pola skeletal Kelas III, tidak memiliki crowding pada kedua lengkung rahang, dan berada pada tahap prepubertal, sehingga memungkinkan untuk modifikasi pertumbuhan dengan memanfaatkan gaya oklusal

Untuk pembuatan alat, dilakukan registrasi gigitan dengan menempatkan mandibula pada posisi retrusi maksimal dengan mempertahankan bidang oklusal. Blok atas menutupi premolar maksila, sedangkan blok bawah menutupi molar mandibula, sehingga memungkinkan posisi mandibula terdorong ke arah posterior (Gambar 5). Pasien diinstruksikan untuk memakai alat sepanjang hari (full-time) kecuali saat makan dan olahraga. Kunjungan kontrol dijadwalkan setiap 4 minggu untuk memantau kemajuan perawatan, kepatuhan pasien, dan retensi alat.

Pada alat reverse twin-block yang dilengkapi dengan skrup ekspansi, dilakukan aktivasi skrup secara bertahap untuk memperlebar lengkung rahang atas apabila ditemukan adanya penyempitan lengkung atau *transverse discrepancy*. Aktivasi skrup biasanya dilakukan sekitar ¼ putaran setiap minggu atau sesuai kebutuhan klinis, dengan tujuan meningkatkan lebar lengkung maksila dan memperbaiki hubungan transversal oklusi. Selama kunjungan kontrol, dokter juga melakukan evaluasi terhadap kontak bidang blok, stabilitas alat, serta kemungkinan dilakukan pengurangan akrilik pada bidang oklusal untuk mempertahankan arah koreksi sagital dan memastikan pergerakan mandibula ke arah posterior tetap optimal.



Gambar 1. Alat Reverse Twinblok saat insersi
Sumber: Dokumentasi klinis penulis, 2026.

Pada setiap kunjungan kontrol, dilakukan evaluasi terhadap retensi alat, kenyamanan pasien, serta perubahan hubungan oklusi. Penyesuaian alat dilakukan dengan melakukan *selective trimming* pada *bite block posterior* secara bertahap sekitar 1–2 mm untuk memungkinkan erupsi gigi posterior dan membantu proses *settling oklusi*. *Trimming* dilakukan secara hati-hati pada permukaan *oklusal bite block* dengan tetap mempertahankan kemiringan bidang *bite block* sekitar 70° terhadap bidang oklusal, sehingga mekanisme fungsional alat tetap efektif dalam mengarahkan posisi mandibula dan memperbaiki hubungan anterior.

Setelah 6 bulan penggunaan reverse twin block, evaluasi klinis menunjukkan adanya perbaikan hubungan anterior dengan koreksi crossbite anterior hingga mencapai hubungan

insisivus edge-to-edge serta eliminasi pergeseran mandibula ke arah anterior. Kondisi ini menunjukkan bahwa tujuan utama terapi fungsional untuk mengarahkan posisi mandibula dan memperbaiki hubungan sagital telah tercapai (Gambar 2).



Gambar 2. Setelah pemakaian reverse twinblock selama 6 bulan
Sumber: Dokumentasi klinis penulis, 2026.

Pada tahap ini, perawatan dilanjutkan dengan ortodonti cekat parsial menggunakan alat ortodontik 2×4, yang melibatkan pemasangan braket pada empat insisivus maksila dan band pada molar pertama maksila. Tahap ini bertujuan untuk melanjutkan koreksi menjadi overjet positif, memperbaiki alignment gigi anterior, serta mengontrol inklinasi insisivus guna memperoleh hubungan oklusi yang lebih stabil dan estetik (Gambar 3).



Gambar 3. Alat ortodontik 2x4
Sumber: Dokumentasi klinis penulis, 2026.

Pada pemeriksaan ekstraoral pasien setelah dilakukan perawatan menggunakan alat fungsional *reverse twin block,* terlihat perubahan tonus otot bibir dan relasi bibir serta perubahan dimensi vertikal wajah terlihat pada Gambar 4.

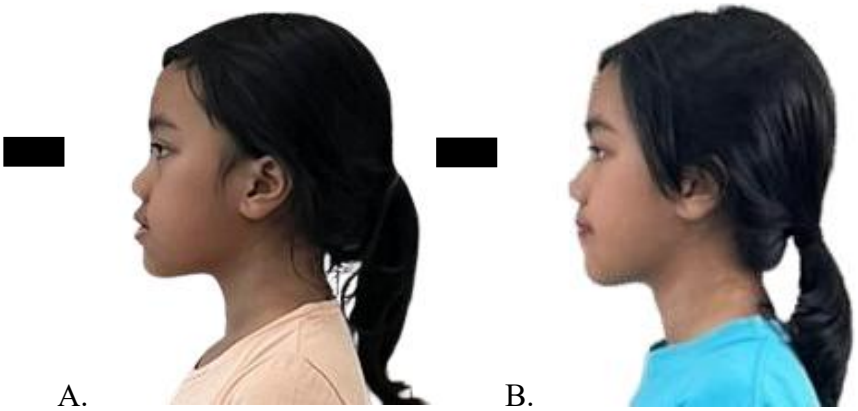

A. B.

Gambar 4 A. Profil wajah sebelum memakai RTB B.Profil wajah sebelum memakai RTB
Sumber: Dokumentasi klinis penulis, 2026.

HASIL DAN PEMBAHASAN

Seorang anak perempuan berusia 10 tahun tanpa datang diantar ibunya ke poli IKGA RSGM FKG UNPAD dengan keluhan utama posisi gigi depan bawah yang maju saat menggigit. Terdapat riwayat masalah serupa dalam keluarganya yaitu seperti ayah dan saudara laki-lakinya. Riwayat perawatan gigi sebelumnya, pada tahun 2019 menggunakan *PDT (Planar Direct Tract)*, tahun 2020 menggunakan *Myobrace*, namun perawatan belum menunjukkan hasil. Pemeriksaan ekstraoral menunjukkan postur tubuh simetris, bentuk wajah mesoprosopik, bibir *hypertonus* dan lebih menonjol. Wajah tampak simetris (Gambar 1).



Gambar 6. Foto ekstraoral sebelum perawatan
Sumber: Dokumentasi klinis penulis, 2026.

Profil wajah tampak datar saat posisi istirahat dan menjadi cekung pada saat intercuspation maksimal. Pemeriksaan sendi temporomandibular tidak menunjukkan kelainan. Fungsi menelan, berbicara, dan mengunyah normal. Tidak ditemukan kebiasaan oral.



Gambar 7. Foto intraoral sebelum perawatan
Sumber: Dokumentasi klinis penulis, 2026.

Pemeriksaan intraoral menunjukkan kondisi gingiva dan periodontal yang sehat, kebersihan mulut sedang. Pasien memiliki reverse overjet sebesar -2 mm, overbite sebesar -3 mm, pergeseran garis median rahang bawah ke kiri 1 mm, serta hubungan molar kelas III bilateral (Gambar 2). Kedalaman kurva Spee adalah 2 mm. Pemeriksaan radiologi panoramik terakhir menunjukkan masih dalam tahap periode gigi bercampur. (Gambar 3).



Gambar 8. Foto rontgen panoramik sebelum perawatan
Sumber: Dokumentasi klinis penulis, 2026.

Hasil analisis foto sefalometri lateral parameter skeletal menunjukkan bahwa pasien memiliki basis denture skeletal Kelas III (ANB = 0°, Wits = −8 mm) akibat mandibula yang prognatik (SNB = 82°). Pada analisis Jefferson menunjukan kelas IIIB. (Gambar 4)

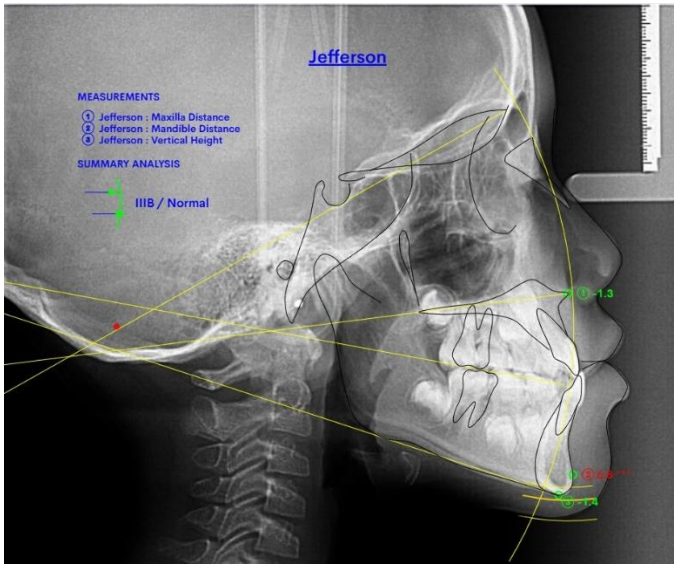

Gambar 9. Foto rontgen sefalometri sebelum perawatan dan analisis Jefferson
Sumber: Dokumentasi klinis penulis, 2026.

Setelah 6 bulan penggunaan alat reverse twin block (RTB), evaluasi klinis menunjukkan adanya perbaikan hubungan anterior yang signifikan. Anterior crossbite telah terkoreksi hingga mencapai hubungan insisivus edge-to-edge, disertai eliminasi pergeseran mandibula ke arah anterior (Gambar 6). Hal ini menunjukkan bahwa tujuan awal terapi fungsional dalam mengarahkan posisi mandibula dan memperbaiki hubungan sagital telah tercapai.

Selanjutnya, perawatan dilanjutkan dengan pemasangan ortodontik cekat parsial sistem 2×4 pada rahang atas untuk melanjutkan koreksi dental. Hingga tahap evaluasi saat ini, gigi insisivus maksila belum mencapai hubungan overjet positif, dan overbite belum sepenuhnya

terkoreksi. Namun demikian, telah terlihat adanya perbaikan posisi dan alignment gigi anterior serta kecenderungan peningkatan overjet ke arah positif.

Pemeriksaan ekstraoral menunjukkan adanya perbaikan estetik wajah dengan profil yang lebih harmonis dibandingkan sebelum perawatan. Secara intraoral, hubungan anterior menunjukkan perbaikan dibandingkan kondisi awal, meskipun koreksi belum sepenuhnya selesai (Gambar 8). Secara keseluruhan, terapi penggunaan reverse twin block selama 6 bulan menunjukkan respons yang baik pada fase awal, hasil perawatan yang dilaporkan pada kasus ini masih merupakan hasil sementara. Perawatan ortodontik dengan sistem 2×4 masih berlangsung untuk mencapai overjet positif, overbite yang adekuat, serta hubungan oklusi yang lebih stabil.

Perawatan reverse twin block pada kasus ini bertujuan untuk mengendalikan maloklusi dengan memodifikasi pertumbuhan rahang secara transversal dan anteroposterior, serta memperbaiki estetik melalui koreksi malposisi dan malrelasi gigi. Pendekatan ini sesuai dengan konsep penatalaksanaan maloklusi skeletal Kelas III pada anak yang menekankan intervensi dini selama fase pertumbuhan aktif untuk memperoleh hasil ortopedik yang optimal.14

Secara umum, terdapat tiga aspek penting dalam kasus ini, yaitu maloklusi skeletal Kelas III, penggunaan alat fungsional reverse twin block, serta perawatan ortodontik cekat parsial. Maloklusi skeletal Kelas III melibatkan ketidaksesuaian hubungan maksila dan mandibula yang dapat disebabkan oleh defisiensi maksila, prognatisme mandibula, atau kombinasi keduanya, yang sering disertai anterior crossbite dan overjet negatif.15 Kondisi ini tidak hanya berdampak pada fungsi oklusal, tetapi juga pada estetik wajah dan perkembangan kraniofasial, sehingga memerlukan pendekatan perawatan yang komprehensif dan terencana.

Pemilihan reverse twin block dalam kasus ini didasarkan pada usia pasien yang masih berada pada periode growth spurt, sehingga respon terhadap modifikasi pertumbuhan masih optimal. Aktivasi skrup ekspansi pada alat ini berperan dalam memperlebar lengkung maksila sekaligus mendukung koreksi diskrepansi transversal.16 Secara biomekanis, reverse twin block bekerja melalui bidang miring oklusal yang diposisikan terbalik dengan sudut sekitar 70°, sehingga menghasilkan gaya oklusal yang mendorong maksila ke arah anterior dan mengarahkan mandibula ke posisi posterior-inferior. Gaya ini menyebabkan redistribusi tekanan pada sendi temporomandibular, di mana kondilus terdistraksi ke arah inferior dan anterior dalam fossa glenoidalis, sehingga mengurangi tekanan pada kartilago kondilus dan merangsang pertumbuhan endokondral.17,18 Selain itu, perubahan aktivitas otot orofasial akibat reposisi mandibula juga berkontribusi terhadap adaptasi jaringan lunak dan stabilisasi hasil perawatan.

Hasil klinis pada pasien menunjukkan adanya perbaikan profil wajah, tonus otot bibir, serta peningkatan dimensi vertikal wajah (Gambar 8). Hal ini sejalan dengan laporan bahwa penggunaan alat fungsional secara kontinu dapat menghasilkan perubahan signifikan pada jaringan lunak dalam waktu relatif singkat akibat adaptasi neuromuskular terhadap hubungan oklusal yang baru.19 Pada pemeriksaan intraoral, terlihat perbaikan overjet, overbite, hubungan molar, serta koreksi anterior crossbite. Koreksi overjet dalam kasus ini dicapai melalui selective grinding pada bite block posterior yang memungkinkan erupsi gigi molar mandibula dan peningkatan dimensi vertikal.20 Studi sefalometri menunjukkan bahwa penggunaan reverse twin block dapat menurunkan overjet dan overbite secara signifikan

dibandingkan kelompok kontrol tanpa perawatan, serta memberikan efek restriksi relatif terhadap pertumbuhan mandibula.21

Setelah fase ortopedik tercapai, perawatan dilanjutkan dengan ortodontik cekat parsial sistem 2×4 untuk mengoreksi komponen dentoalveolar. Sistem ini memungkinkan kontrol tiga dimensi terhadap pergerakan gigi anterior melalui penggunaan continuous archwire, sehingga efektif dalam tahap alignment dan leveling menggunakan kawat NiTi berukuran kecil.22

Penggunaan ortodontik 2×4 pada fase gigi campuran memberikan keuntungan berupa koreksi dini terhadap malposisi, rotasi, serta inklinasi gigi anterior, sekaligus meningkatkan estetik dan fungsi dalam waktu relatif singkat. Selain itu, pendekatan ini dapat mengurangi kompleksitas perawatan ortodontik lanjutan.23 Kombinasi antara terapi ortopedik (reverse twin block) dan ortodontik cekat (2×4) dalam kasus ini menunjukkan efek sinergis, di mana modifikasi hubungan skeletal diikuti oleh penyempurnaan posisi gigi secara dentoalveolar untuk mencapai oklusi yang stabil dan harmonis.

Hasil yang diperoleh hingga saat ini menunjukkan respons yang baik terhadap terapi interseptif. Namun, perawatan belum mencapai tahap akhir karena fase ortodontik 2×4 masih berlangsung. Oleh karena itu, perubahan skeletal dan dentoalveolar yang dilaporkan dalam laporan kasus ini merupakan hasil evaluasi sementara dan masih memerlukan pemantauan jangka panjang untuk menilai stabilitas hasil perawatan.

KESIMPULAN

Penatalaksanaan maloklusi skeletal Kelas III pada pasien anak menggunakan kombinasi *reverse twin block* dan ortodontik cekat sistem 2×4 menunjukkan hasil klinis yang positif dalam memperbaiki hubungan skeletal, dentoalveolar, serta fungsi oklusal. Penggunaan *reverse twin block* selama enam bulan memberikan efek ortopedik melalui modifikasi hubungan sagital rahang, yang ditunjukkan dengan perbaikan hubungan anterior, koreksi *anterior crossbite*, serta eliminasi pergeseran mandibula ke arah anterior. Setelah fase terapi fungsional, perawatan dilanjutkan menggunakan sistem ortodontik 2×4 untuk memperbaiki posisi dan inklinasi gigi anterior secara lebih terkontrol sehingga mendukung tercapainya hubungan oklusi yang lebih harmonis. Hasil evaluasi menunjukkan adanya peningkatan estetika wajah, perbaikan profil jaringan lunak, serta peningkatan fungsi oklusal pasien. Namun, hasil yang diperoleh dalam laporan kasus ini masih merupakan evaluasi sementara karena tahap penyempurnaan koreksi dental menggunakan ortodontik 2×4 masih berlangsung. Oleh karena itu, keberhasilan akhir perawatan tetap memerlukan evaluasi lanjutan untuk memastikan stabilitas hasil koreksi skeletal dan dentoalveolar.

REFERENSI

Alhammadi, M. S., Halboub, E., Fayed, M. S., Labib, A., & El-Saaidi, C. (2018). Global distribution of malocclusion traits: A systematic review. *Dental Press Journal of Orthodontics*, *23*(06), 40-e1.

Baccetti, T., Franchi, L., & McNamara, J. A., Jr. (2016). Growth modification in Class III malocclusion. *Seminars in Orthodontics, 22*(1), 37–45.

Batista, K. B., Thiruvenkatachari, B., Harrison, J. E., & O'Brien, K. D. (2018). Orthodontic treatment for prominent upper front teeth (Class II malocclusion) in children and adolescents. *Cochrane Database of Systematic Reviews, 3*, Article CD003452.

Dimberg, L., Bondemark, L., Söderfeldt, B., & Lennartsson, B. (2015). Prevalence of malocclusion traits and orthodontic treatment need in children and adolescents: A systematic review. *Acta Odontologica Scandinavica, 73*(6), 403–412.

Fareen, N., Alam, M. K., Khamis, M. F., & Mokhtar, N. (2017). Treatment effects of reverse twin block on craniofacial morphology. *Orthodontics & Craniofacial Research, 20*(3), 134–139.

Fleming, P. S., & Johal, A. (2018). Self-ligating brackets and early orthodontic treatment. *Journal of Orthodontics, 45*(2), 94–104.

Garrocho-Rangel, A., & Hernández-García, G. (2022). 2×4 appliance in mixed dentition: A scoping review. *Journal of Clinical Pediatric Dentistry, 46*(1), 1–7.

Graber, L. W., Vanarsdall, R. L., & Vig, K. W. L. (2021). *Orthodontics: Current principles and techniques* (6th ed.). Elsevier.

Jena, A. K., & Duggal, R. (2017). Treatment effects of twin-block appliance in Class II malocclusion: A systematic review. *Journal of Orthodontic Science, 6*(1), 1–10.

Jin, J., Cao, F., Ye, L., Feng, X., Zhou, X., & Wang, Y. (2016). Prevalence of malocclusion in children and adolescents: A systematic review and meta-analysis. *International Journal of Paediatric Dentistry, 26*(4), 272–281.

Khan, M., Ahmad, I., & Khan, M. A. (2019). Cephalometric evaluation of reverse twin block therapy in Class III patients. *Journal of Orthodontic Science, 8*, Article 15.

Liu, Z., Li, C., Hu, H., & Chen, Y. (2020). Condylar adaptation in functional appliance therapy. *The Angle Orthodontist, 90*(2), 233–240.

McNamara, J. A., Jr. (2019). Components of Class III malocclusion and their treatment. *Seminars in Orthodontics, 25*(1), 3–12.

Ngan, P. (2015). Early treatment of Class III malocclusion: Current clinical recommendations. *Journal of Clinical Orthodontics, 49*(10), 563–572.

Peres, M. A., Macpherson, L. M. D., Weyant, R. J., Daly, B., Venturelli, R., Mathur, M. R., Listl, S., Celeste, R. K., Guarnizo-Herrero, C. C., Kearns, C., Benzian, H., Allison, P., & Watt, R. G. (2019). Oral diseases: A global public health challenge. *The Lancet, 394*(10194), 249–260.

Perillo, L., Vitale, M., Masucci, C., & D'Apuzzo, F. (2019). Interceptive orthodontics and Class III malocclusion: Current perspectives. *Progress in Orthodontics, 20*(1), 1–9.

Proffit, W. R., Fields, H. W., & Sarver, D. M. (2019). *Contemporary orthodontics* (6th ed.). Elsevier.

Sharma, A. K., Sachdeva, A., & Singla, A. (2018). Reverse twin block appliance in the management of Class III malocclusion in children. *Journal of the Indian Society of Pedodontics and Preventive Dentistry, 36*(2), 170–176.

Singh, G. D., Clark, W. J., & El-Bialy, T. (2021). Functional appliances in the management of Class III malocclusion: Current perspectives. *Orthodontics & Craniofacial Research, 24*(3), 309–318.

Thiruvenkatachari, B., Harrison, J. E., Worthington, H. V., & O'Brien, K. D. (2015). Early orthodontic treatment for Class III malocclusion: A systematic review and meta-analysis. *American Journal of Orthodontics and Dentofacial Orthopedics, 148*(3), 392–401.

Trenouth, M. J. (2017). Soft tissue adaptation in orthodontic treatment. *European Journal of Orthodontics, 39*(4), 412–418.

Woon, S. C., & Thiruvenkatachari, B. (2017). Early orthodontic treatment for Class III malocclusion: A systematic review. *Journal of Orthodontics, 44*(4), 245–253.

Zhou, Y., Sun, Y., Li, S., & Wang, X. (2020). Early orthodontic intervention and craniofacial growth modification: A systematic review. *The Angle Orthodontist, 90*(4), 586–595.